

## 挨拶

廣芝 新也

皆様におかれましてはますますご清祥のこととお喜び申し上げます。



平成11年12月松井山手においてひろしば耳鼻咽喉科を開設してから、10年以上の年月が流れました。若輩者の私が、これまで大過なく診療を続けてこられましたのも、周りの皆様のご指導のお蔭であると心より感謝いたしております。日々の外来診療を行っているうちに、外来診療だけではなかなか症状が改善しない患者さん方に数多く遭遇し、当院で何とかもう少し診療の幅を拡げて、短期滞在手術を提供できないかと強く思うようになりました。

さまざまなハードルがありましたが、大阪赤十字病院時代に耳の手術を指導していただいた恩師、岩永迪孝先生と大学時代の同期である田村芳寛先生にお越しいただき、平成22年8月移転、新装し有床診療所として新たなスタートを切ることができました。数多くの方々のお蔭をもちまして、何とか順調に外来・入院診療を開始することができました。心より感謝いたしております。

患者さんのご要望はもとより、先生方のご意見ご要望にもお応えして、質の高い耳鼻咽喉科診療・手術を目指しております。今後ともご指導ご鞭撻のほどお願い申し上げます。また、耳鼻咽喉科開業医の先生方との意見交換や医療のレベルアップを目指して、「関西みみはな治療研究会」を半年に一度行っております。趣旨にご賛同の方は、ご参加を賜りますようお願い申し上げます。

最後になりますが、諸先生方の益々のご発展を心よりお祈り申し上げます。

## 当院の実績

岩永 迪孝

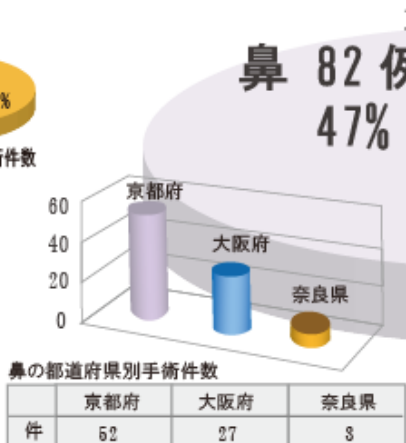
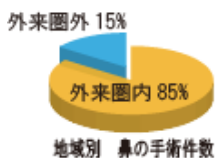
現在、京都みみはな手術センターでは、月曜・水曜・木曜日を手術日として、日帰りから最長4泊5日までの全身麻酔下での短期滞在手術を行っております。



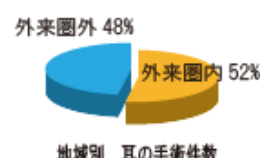
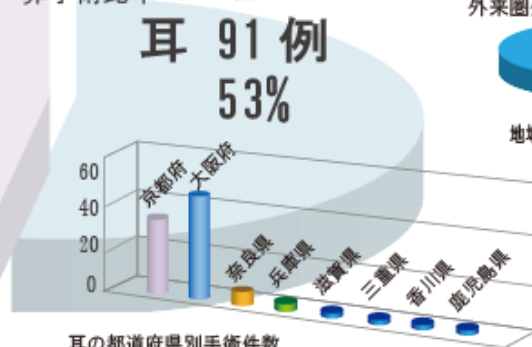
北野病院、大阪赤十字病院時代から、大阪のみならず関西一円の耳鼻咽喉科開業医の先生方から数多くの手術適応の患者さんをご紹介いただき、鼓室形成術の手術件数は全国一の症例数を手術することができました。この場を借りて皆様方に厚く御礼申し上げます。

耳の手術についていろいろな手術法が発表されていますが、新しい手術法が優れているかといえ、私は必ずしもそうは思いません。数多く経験させていただいた上での自分の考えは、手間はかかりますが canal wall up法を基本とした鼓室形成術を行うべきであるということです。Combined approachにより外耳道の削除を最小限に抑え、自家軟骨を使用して欠損部を成する手技、つまりは本来の耳の形態にできるだけ近づける方法が最善ではないかと考えております。これを基本として、更に当院においても改良改善を加え、次世代の耳鼻科医に伝承することが私の責務であると考えております。

また、鼻領域の手術は、近年最も発展した分野であるといえます。内視鏡やデブリッターの開発により、鼻腔内の病変を確実に処理し無駄な侵襲を加えることなく行い得るようになっております。一方で、アレルギー性鼻炎や好酸球性副鼻腔炎など、年々アレルギー関連の疾患は特に若い年齢層を中心に増えつつあり、できるだけ短期の入院で仕事に復帰することは、今や社会全体のニーズでもあります。それにお応えすべく我々も力を尽くして診療・手術にあたる所存でございます。引き続きご紹介を賜りますようお願い申し上げます。



耳・鼻手術比率 (173例)



(これらは平成22年8月～平成23年4月のデータです。)



これまで勤務してきた病院では花粉症などのアレルギー性鼻炎の患者さんを診察する機会は殆どありませんでしたが診療所では非常に多くの患者さんが受診されます。アレルギー性鼻炎に対する基本的な治療は内服・点鼻薬による薬物治療ですが、効果の乏しい重症例では外科的治療が必要になります。

当院でも以前から高周波メス（オリンパス社製Celon）を用いた下鼻甲介粘膜焼灼術を行っていますが、それでも症状の改善を認めない症例がありこのような重症例に対しても何とか症状を改善させたいとの思いを強く抱いていました。

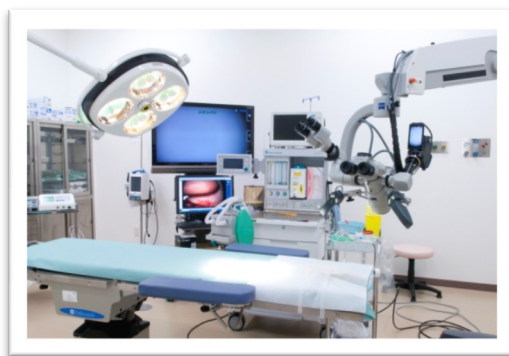平成 22 年 8 月からの京都みみはな手術センター開設に伴い重症アレルギー性鼻炎症例に対する後鼻神経切断術を当院でも行うことが可能になりました。当院では 1 泊 2 日の短期入院で全身麻酔下で後鼻神経切断術を行っています。

重症のアレルギー性鼻炎に対して古くから行われていたVidian神経切断術はその有効性の反面、手術侵襲や涙液分泌障害などの問題点があり近年ほとんど行われていません。これに対して後鼻神経切断術は涙腺への神経線維を分枝した後のVidian神経の末梢枝と下鼻甲介への知覚線維である三叉神経の枝が合流した後鼻神経を内視鏡を用いて鼻内で切断するためVidian神経切断術の問題点を解消して有効性を高めた手術とされています。当院では後鼻神経切断術を行う場合に基本的に粘膜下鼻甲介骨切除術も併せて行い鼻閉も改善させます。

また、粘膜下鼻甲介骨切除術により当院で行っている中鼻道経由のアプローチが容易になります。後鼻神経切断術を行う際に様々な手術器具を用いますが特に高周波凝固装置は有用です。当院ではオリンパス社製のSonoSurgを用いています。47 k Hzの切開モードと 23.5 k Hzの凝固モードがあり、切開モードで上顎洞膜様部後方の鼻腔外側壁の粘膜に切開を加え、凝固モードで後鼻神経と蝶口蓋動脈の神経血管束を切断します。

神経血管束が鼻内に移行してくる蝶口蓋孔前方には多くの症例で骨性の隆起（ethmoidal bony process）がありますがスタンツェで削除してできるだけ神経血管束を露出させた状態にしてから中枢側および末梢側をSonoSurgで凝固させその中間を凝固モードでゆっくりとしっかり凝固させながら切断します。蝶口蓋孔の後方の骨縁が見えるまでしっかり凝固切断することが重要です。

切断後の断端にはサージセル綿を留置させ粘膜弁を元に戻したうえで更に粘膜上からサージセル綿で圧迫しておきます。術後 2 週間くらいは出血の危険性があるため激しい運動は制限しますがこれまでの半年間に施行したほとんどの症例で症状の改善を認めておりアレルギー性鼻炎重症例に非常に有用な治療法であると考えます。



## スタッフの紹介

### 看護師長 川崎 雅子

当院において看護師長をしております川崎雅子です。

私達看護師はほとんどのメンバーが、昨年 9 月からの新チームです。今年に入り看護業務マニュアルの見直し・作成、看護技術評価表・クリニカルパスの作成・物品管理の SPD 化などが、和気藹々と進んでおり楽しい毎日です。

日進月歩する医療に看護も遅れないように、学会・研修会の参加・他施設見学などで、より専門的知識技術を探求し、また人間として成長していけるチーム作りを目指してまいります。小規模施設だからこそ出来ることを考え、心のこもった接遇（笑顔・手・まなざし態度）と快適な通院と入院の療養環境を提供できるよう努力いたします。

職員満足度の高い施設が患者満足度も高い施設であると聞きました。より良いチーム作りを目指し、より多くの患者様に信頼され喜んで頂ける病院作りを目指していきたく思います。

至らない点が多々あると思いますが、今後ともどうぞよろしく願いいたします。